

ГЛАВА 12

ИЗМЕНЕНИЕ ВАРИАБЕЛЬНОСТИ РИТМА СЕРДЦА ПРИ ОСТЕОХОНДРОЗЕ ПОЗВОНОЧНИКА

Межпозвоночный остеохондроз является самой распространенной формой дегенеративного поражения позвоночника. В его основе лежит первичная дегенерация дисков с вторичной реакцией костной ткани позвонков – субхондральный остеоэсклероз и краевые разрастания (остеофиты). Чаще всего страдают самые подвижные отделы позвоночника: шейный и поясничный.

При шейном остеохондрозе принято выделять три основных синдрома: болевой, вертебро-церебральный и кардиальный. Вертебро-церебральный сосудистый синдром объясняют поражением базилярной артерии двоякого рода: прямым – вследствие компрессии остеофитами, и косвенным – обусловленным раздражением оплетающих сосуды симпатических нервов. То и другое осложняет течение шейного остеохондроза дополнительными симптомами: головной болью, шумом и звоном в ушах, головокружением, двоением в глазах, повышением АД. У части больных наблюдаются вестибулярные расстройства (головокружение, тошнота и рвота). Перечисленные выше симптомы определяют как “вертебробазилярную недостаточность”, или “синдром позвоночной артерии”.

Кардиальный синдром, включающий боли в левой половине грудной клетки, также объясняют поражением спинального отдела эффекторного аппарата симпатического отдела нервной системы.

Таким образом, по литературным данным, клинические проявления вертебро-церебрального и кардиального синдромов обусловлены изменениями (раздражением) симпатического отдела ВНС. Да и анатомические особенности указанной области также “способствуют” такому пониманию клинической симптоматики.

Однако уже первые обследования больных с поражением шейного отдела позвоночника заставили усомниться в правильности этой точки зрения. В частности, в типичных случаях при изолированном поражении шейно-грудного отдела позвоночника у лиц молодого и среднего возраста общая спектральная мощность ВРС (TR) остается в пределах нормы или несколько возрастает. Баланс отделов ВНС характеризуется смешанным (сбалансированным) типом регуляции или преобладанием активности парасимпатического отдела ВНС (HF-компонент). Спектральная мощность низкочастотного компонента (LF) в абсолютных цифрах сохранена. При кросс-анализе ВРС – ВДЦ десинхронизации кардиореспираторных отношений и нарушений ритмогенеза не выявляется. Реже, обычно при отчетливо выраженном болевом синдроме и/или ассоциированных психовегетативных нарушениях, преобладает активность симпатико-адреналовой системы. При проведении АОП реактивность парасимпатического отдела ВНС ($K_{30:15}$) в норме или умеренно повышена. Пробы с вращением или переразгибанием (запрокидыванием) головы вызывают усиление парасимпатических влияний. Лучше проводить модифицированную пробу Нилена-Барани. Пациент, лежа на спине, запрокидывает голову назад на 45° , повернув ее при этом в сторону на 45° . Такая позиция сохраняется в течение всей записи (5 минут). Пробу при необходимости повторяют при

положении головы по средней линии и при ее повороте в противоположную сторону. Проведение пробы Нилена-Барани или пробы с вращением головы у больных, причем, как правило, у женщин молодого и среднего возраста с поражением шейного отдела позвоночника, вызывает отчетливый сдвиг в сторону преобладания активности парасимпатического отдела ВНС (увеличивается доля HF-компонента).

Приведем несколько типичных примеров записи ВРС у больных с остеохондрозом шейного отдела позвоночника.

Случай 1. Пациентка: М., 47 лет (рис 12-1). Жалобы на боль в шейном отделе позвоночника и головную боль. Чаше боль возникает утром, после подъема. Временами бывают головокружение и тошнота.

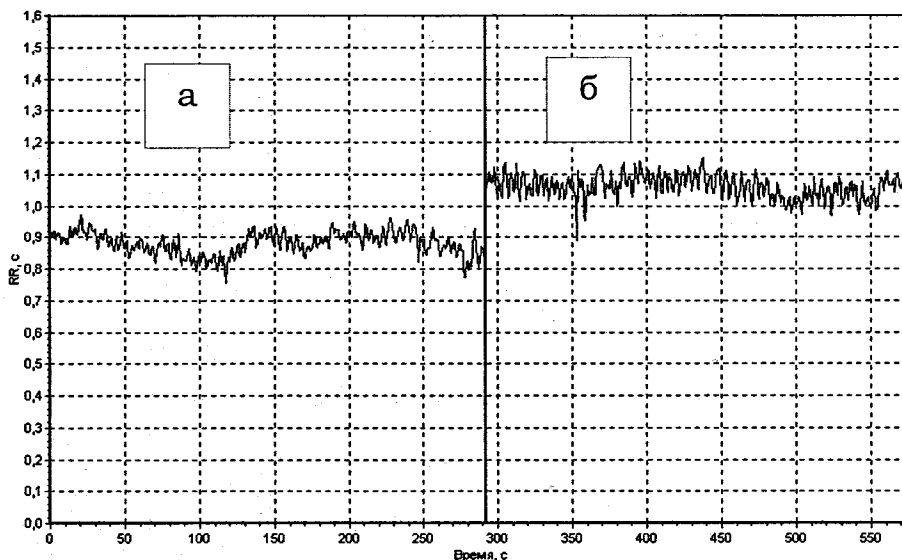


Рис. 12-1-1. Ритмограмма пациентки М. (фоновая запись в покое, лежа): а) исходная запись, б) после пробы с вращением головы.

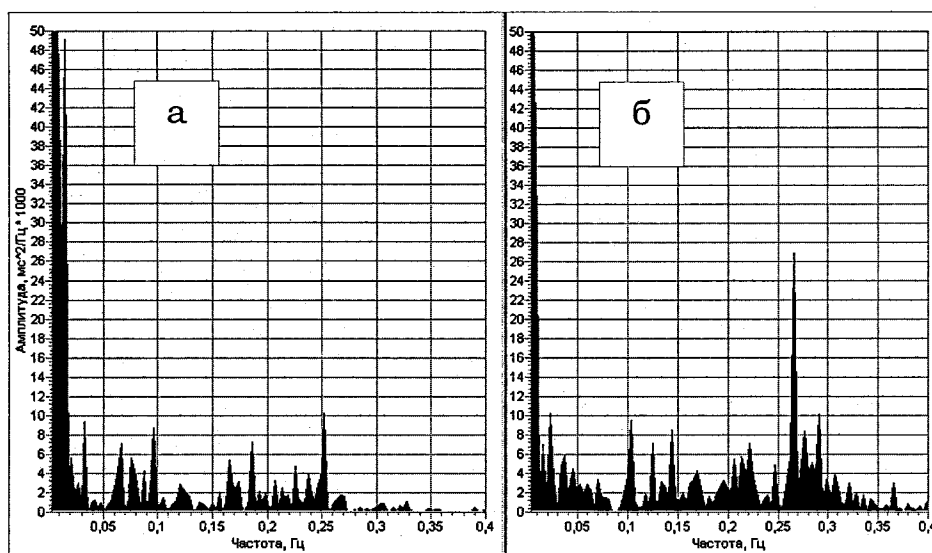


Рис. 12-1-2. Спектрограмма пациентки М. (фоновая запись в покое, лежа): а) исходная запись, б) после пробы с вращением головы.

Показатели спектрального анализа ВРС (мс²/Гц²):

Фоновая запись: TP = 1362; VLF = 881; LF = 202; HF = 279; LF/HF = 0.72; %VLF = 64.7; %LF = 14.8; %HF = 20.5. ЧСС ср. = 68 сокр./ мин.

После пробы с вращением головы: TP = 1430; VLF = 496; LF = 269; HF = 665; LF/HF = 0.4; %VLF = 34.7; %LF = 18.8; %HF = 46.5. ЧСС ср. = 57 сокр./ мин.

Медико-физиологическая интерпретация показателей спектрального анализа:

Общая мощность спектра нейрогуморальной модуляции в пределах условной нормы. Состояние нейрогуморальной регуляции характеризуется умеренным уровнем вагальных, симпатических и гуморально-метаболических влияний в модуляции сердечного ритма. Баланс отделов вегетативной нервной системы: смешанный (сбалансированный) тип вегетативной модуляции сердечного ритма.

После проведения пробы с вращением головы наблюдается отчетливое замедление ЧСС. Общая спектральная мощность без существенной динамики, однако в структуре спектральной мощности возросла доля высокочастотных (HF) колебаний, что отражает увеличение парасимпатической активности. Динамика показателей ВРС сопровождалась характерными для пациентки ощущениями головокружения и тошноты.

Случай 2. Пациентка: А., 27 лет (рис. 12-2). С детских лет периодически беспокоят головные боли (принимает пентальгин и другие нестероидные противовоспалительные средства). Несколько раз в году бывают приступы сильных и продолжительных головных болей, сопровождающихся тошнотой, рвотой. Боль в шейно-грудном отделе позвоночника. Периодически лечится в различных стационарах (кавинтон, пирацетам). АД_{сист} обычно в пределах 110-115 мм.рт.ст. При приступах повышается до 130 мм.рт.ст.

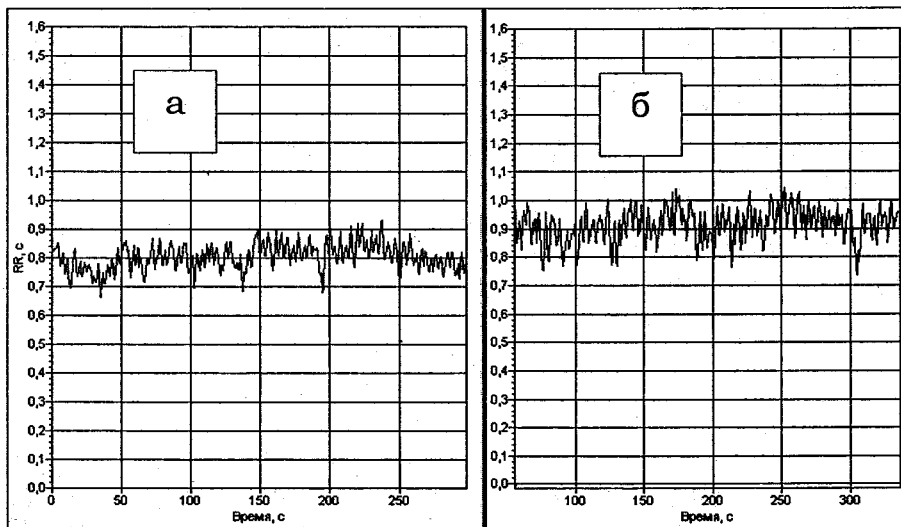


Рис. 12-2-1. Ритмограмма пациентки А. (фоновая запись в покое, лежа): а) исходная запись, б) после пробы с вращением головы.

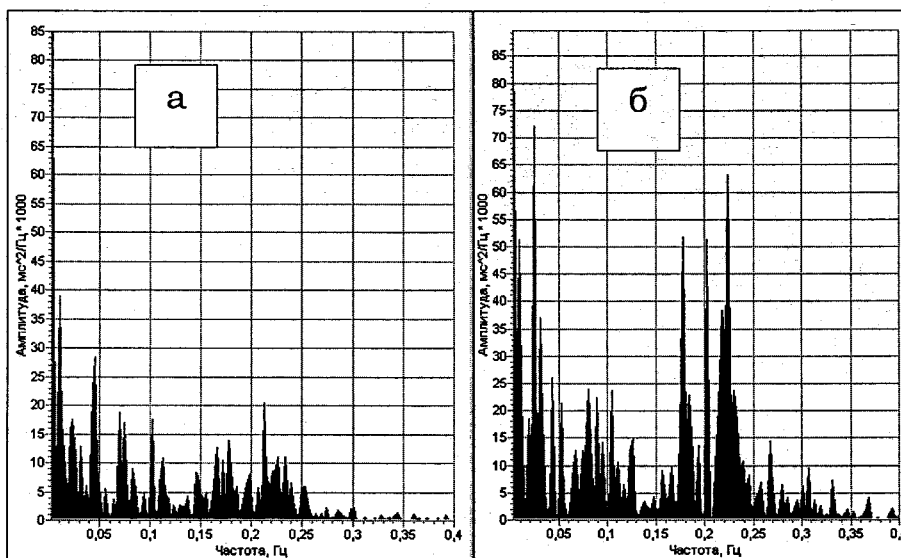


Рис. 12-2-2. Спектрограмма пациентки А. (фоновая запись в покое, лежа): а) исходная запись, б) после пробы с вращением головы.

Показатели спектрального анализа ВРС ($\text{мс}^2/\text{Гц}$):

Фоновая запись: TP = 1808; VLF = 486; LF = 617; HF = 705; LF/HF = 0.88; %VLF = 26.9; %LF = 34.1; %HF = 39.

После пробы с вращением головы: TP = 3731; VLF = 1037; LF = 880; HF = 1814; LF/HF = 0.48; %VLF = 27.8; %LF = 23.6; %HF = 48.6.

Медико-физиологическая интерпретация показателей спектрального анализа: Общая мощность спектра нейрогуморальной модуляции в пределах нормы. Состояние нейрогуморальной регуляции: развитая, при умеренном уровне вагальных, симпатических и гуморально-метаболических влияний в модуляции сердечного ритма. Баланс отделов вегетативной нервной системы: смешанный (сбалансированный) тип вегетативной модуляции сердечного ритма.

После проведения пробы с вращением головы наблюдается достоверное увеличение общей мощности спектра за счет повышения вклада высокочастотных (HF) колебаний, что отражает рост парасимпатической активности.

И в этом случае воздействие на шейный отдел позвоночника сопровождается увеличением парасимпатической активности.

Кроме пробы Нилена-Барани, для провоцирования патологических рефлекторных влияний с шейного (шейно-грудного) отдела позвоночника может использоваться проба с магнитной стимуляцией (МС). Мы применяли следующую методику проведения пробы (магнитный стимулятор – производства фирмы “НейроСофт”). Катушка индуктора располагается на уровне шейных или шейно-грудных позвонков. Амплитуда индукции магнитного стимулятора – 0.2-0.4 Тл (на катушке индуктора). Частота – 1 Гц. Длительность воздействия – 5 минут. Предварительное обследование показало: 1) при проведении магнитной стимуляции шейного отдела позвоночника у практически здоровых лиц какой-либо динамики показателей спектральной мощности ВРС выявлено не было (рис. 12-3); 2) при магнитной стимуляции у больных с остеохондрозом шейного отдела позвоночника отмечается отчетливое усиление парасимпатических влияний (рис. 12-4).

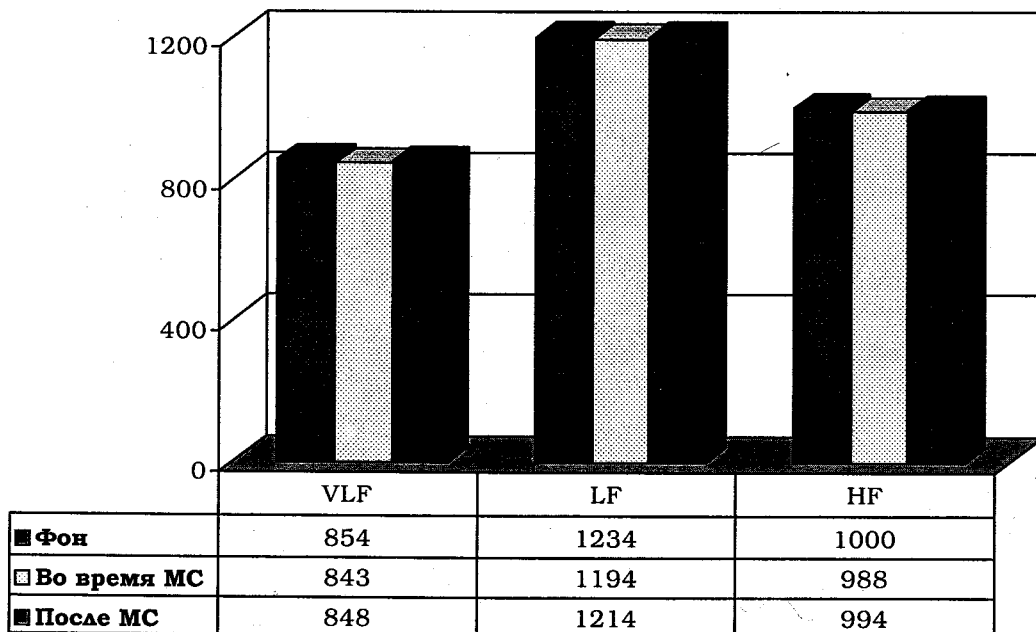


Рис. 12-3. Динамика компонентов спектральной мощности ВРС до, во время и после проведения пробы с магнитной стимуляцией у здоровых лиц.

Приведем результаты проведения пробы с магнитной стимуляцией у больной с типичными клиническими проявлениями остеохондроза шейно-грудного отдела позвоночника.

Случай 3. Пациентка: И., 56 лет. Диагноз: Многоуровневый остеохондроз. Динамика показателей компонентов спектральной мощности до и после магнитной стимуляции представлена на рис. 12-4.

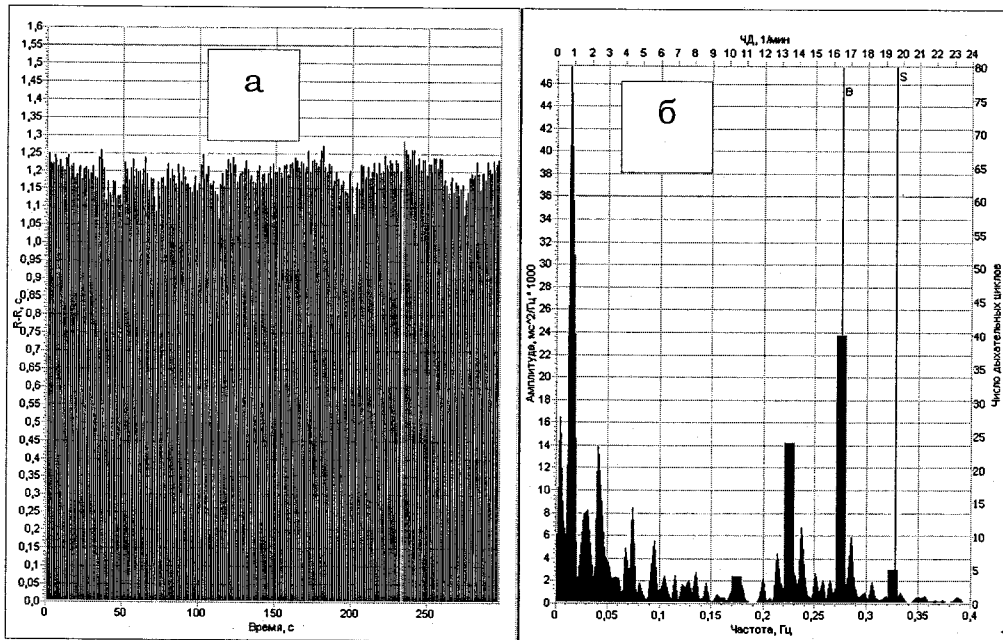


Рис. 12-4-1. Ритмограмма и спектрограмма пациентки И. (фоновая запись в покое): а) ритмограмма, б) спектрограмма.

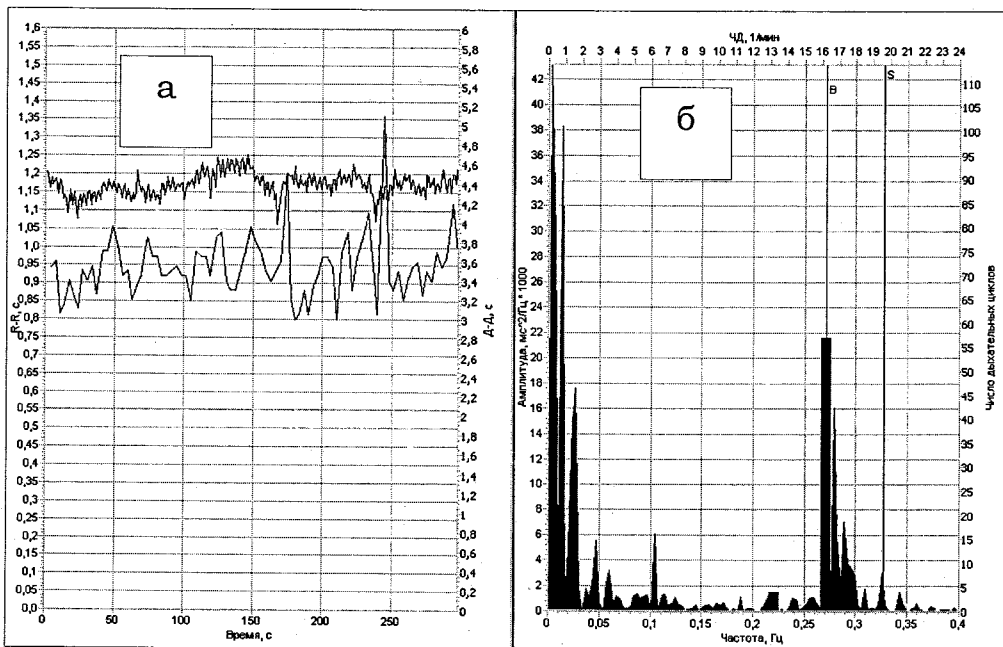


Рис. 12-4-2. Ритмограмма и спектрограмма пациентки И. (после пробы с магнитной стимуляцией): а) ритмограмма, б) спектрограмма.

Показатели спектрального анализа ВРС ($\mu\text{с}^2/\text{Гц}$):

Фоновая запись: TP = 1002; VLF = 451; LF = 282; HF = 269; LF/HF = 1.05; %VLF = 45.1; %LF = 28.1; %HF = 26.8.

После пробы с магнитной стимуляцией: TP = 892; VLF = 527; LF = 128; HF = 237; LF/HF = 0.54; %VLF = 59.1; %LF = 14.3; %HF = 26.6.

Медико-физиологическая интерпретация показателей спектрального анализа:

Общая мощность спектра нейрогуморальной модуляции незначительно снижена. Состояние нейрогуморальной регуляции характеризуется низким уровнем вагальных и симпатических влияний и умеренными гуморально-метаболическими (церебральными эрготропными) влияниями в модуляции сердечного ритма. Баланс отделов вегетативной нервной системы: смешанный (сбалансированный) тип вегетативной модуляции сердечного ритма.

После проведения магнитной стимуляции наблюдается отчетливое усиление парасимпатических влияний.

Как правило, больным с подобными типами нарушения ВРС при головных болях помогают нестероидные противовоспалительные средства. Различные "курсы" сосудорасширяющих препаратов практически не приносят какого-либо заметного эффекта. В лучшем случае пациенты отмечают кратковременное улучшение во время лечения в стационаре. Лечащие врачи подобные состояния обычно объясняют проявлением недостаточности кровообращения в вертебробазиллярном бассейне вследствие компрессионных вертеброгенных влияний. Подобные выводы нередко подкрепляются результатами реоэнцефалографических и доплерографических исследований. При этом рефлекторные влияния со стороны ВНС во внимание не принимаются. Видимо, это не совсем так, если не сказать больше. Другое дело, что патофизиологические механизмы развития подобных состояний недостаточно ясны. Во всяком случае, в доступной литературе не удалось встретить более-менее внятного объяснения причин повышения парасимпатической активности. Высказывается точка зрения, что при поражении шейно-грудного отдела позвоночника происходит поражение сегментарных центров симпатической системы, расположенных в боковых рогах спинного мозга, и на этом фоне наблюдается относительное преобладание парасимпатических регуляторных механизмов [61]. Приведенные выше примеры наглядно иллюстрируют, что речь идет не об относительном, а об абсолютном преобладании парасимпатической активности. Об этом свидетельствует и сохранность абсолютных значений LF-компонента, и высокая реактивность парасимпатического отдела ВНС при проведении ортостатической пробы, и замедление ЧСС в сочетании с отчетливо выраженным увеличением парасимпатической активности при выполнении пробы с вращением головы.

Логическое объяснение наблюдаемых феноменов затрудняется тем, что с точки зрения анатомических особенностей интересующей нас зоны при поражении шейно-грудного отдела позвоночника должна увеличиваться симпатико-адреналовая активность, так как факт преобладания симпатических вегетативных нейронов в грудном и нижнешейном отделе позвоночника общеизвестен. Кроме того, при поражении шейного отдела позвоночника, помимо изменений в мышечно-связочном аппарате, следует учитывать возможность вовлечения симпатического сплетения вокруг позвоночной артерии (нерв Франка).

Что касается парасимпатических нейронов, регулирующих деятельность сердца, гладкой мускулатуры трахеи и бронхов, а также желудочно-кишечного тракта, то они расположены выше, в продолговатом мозге (дорсальное ядро блуждающего нерва и обоюдное ядро) и, казалось бы, не должны напрямую вовлекаться в патологические процессы, происходящие на уровне шейного отдела позвоночника.

В качестве предварительной гипотезы можно предположить, что причиной активации парасимпатической отдела ВНС являются восходящие патологические рефлекторные влияния. Нельзя исключить и нарушение кровотока в артерии, кровоснабжающей ствол мозга и гипоталамус. Очевидно, что для выяснения механизмов формирования ваготонии при поражении шейного и шейно-грудного отдела позвоночника необходимы дополнительные исследования.

В клинической картине поражения шейного отдела позвоночника, наряду с неврологическими проявлениями остеохондроза, как правило, выявляются и рефлекторные мышечно-тонические (миофасциальные) синдромы и синдром вегетативной дистонии, который возникает в результате страдания не только сегментарных вегетативных образований, но и надсегментарных отделов ВНС. В значительном числе наблюдений миофасциальные синдромы являются следствием психоэмоционального стресса. Неиз-

бегаемый стресс находит психосоматическое выражение, осуществляемое через нарушение нормального соотношения физического и тонического тонуса и запуск локального гипертонуса мышц шейно-грудного отдела позвоночника (активность миофасциальных триггерных точек). Последнее способствует углублению астеновегетативного синдрома (И.И. Козловский, 1999). Разумеется, возможна и обратная ситуация, когда длительно протекающий болевой синдром на фоне дегенеративных изменений в позвоночнике сам по себе является одной из форм стресса, вызывая цепь адаптивных и дезадаптивных сдвигов. При остеохондрозе позвоночника у 50% больных локальная симптоматика сопровождается психовегетативными расстройствами. Разграничить, когда боль в позвоночнике обусловлена дегенеративными изменениями, а когда это чисто функциональное (психосоматическое) расстройство, не всегда просто. Рентгенологически определяемые нарушения связочного аппарата позвоночника выявляются практически у всех пациентов (особенно среди лиц пожилого возраста). Однако прямая корреляция между выраженностью жалоб, ограничением функции и рентгенологическими изменениями отсутствует. Исследование variability ритма сердца, наряду с психологическим обследованием, может помочь в выявлении тех, кто в большей степени нуждается в психотерапевтической коррекции, а не в проведении стандартной и, добавим от себя, нередко избыточной медикаментозной терапии.

Приведем наблюдение, когда психотравмирующая ситуация привела к развитию достаточно стандартной ситуации – появлению болевого синдрома в области шеи и головной боли.

Случай 4. Пациент: А. 45 лет (рис. 12-5). В течение нескольких месяцев исполнял обязанности директора крупного предприятия, много работал ("с утра до ночи"). Был аттестован на должность директора, но утвержден не был, после чего стал отмечать повышение АД до 150-170/90-100 мм.рт.ст. Появились боли в шейном отделе позвоночника, головокружение, головная боль. С диагнозом "Гипертоническая болезнь 2 ст. Остеохондроз шейно-грудного отдела позвоночника, синдром вертебробазиллярной недостаточности" направлен в больницу восстановительного лечения.

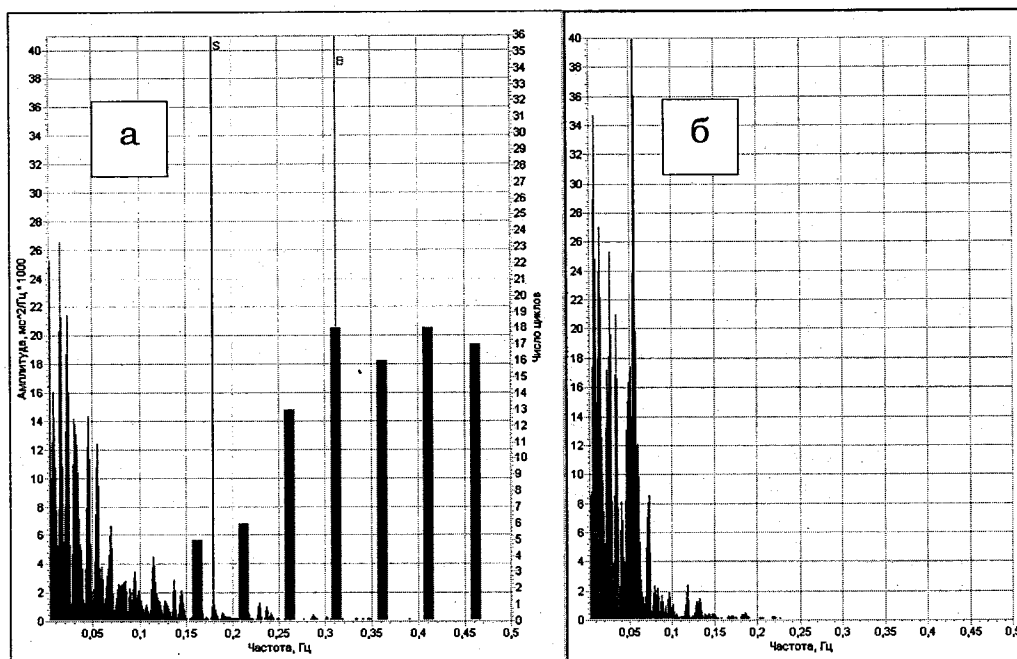


Рис 12-5. Спектрограмма пациента А.: а) фоновая запись, б) АОП.

Показатели спектрального анализа ВРС ($\text{мс}^2/\text{Гц}$):

Фоновая запись: TP = 604; VLF = 314; LF = 246; HF = 43.4; LF/HF = 5.7; %VLF = 52; %LF = 40.8; %HF = 7.19. ЧСС ср. = 81 сокр./мин.

Активная ортостатическая проба: TP = 840; VLF = 443; LF = 383; HF = 14.4; LF/HF = 26.7; %VLF = 53; %LF = 46; %HF = 1.

Медико-физиологическая интерпретация показателей ВРС:

Оценка ритмограммы и типа регуляции синусового ритма: Ритмограмма и структура variability ритма сердца указывают на стабилизацию сердечного ритма с переходом ее с рефлекторного вегетативного уровня руководства на более низкий – гуморально-метаболический, который не способен быстро обеспечивать гомеостазис.

Оценка спектрограммы и показателей спектрального анализа: Общая мощность спектра нейрогуморальной модуляции низкая. Состояние нейрогуморальной регуляции характеризуется низким уровнем вагальных, симпатических и гуморально-метаболических (церебральных эрготропных) влияний в модуляции сердечного ритма. Баланс отделов вегетативной нервной системы: преобладание активности симпатического отдела ВНС ($LF/HF = 5.7$). Амодальный тип гистограммы ДДЦ в сочетании с преобладанием симпатико-адреналовой активности и сниженной общей спектральной мощностью может указывать на состояние психоэмоционального напряжения. Реактивность парасимпатического отдела вегетативной нервной системы при проведении ортостатической пробы в пределах нормы. Вегетативное обеспечение деятельности характеризуется избыточной активацией симпатического отдела ВНС.

Заключение: Функциональное состояние организма снижено. Адаптационные резервы сохранены (хорошая реактивность и вегетативное обеспечение деятельности при проведении АОП). Вегетативная дисфункция по типу избыточной активации симпатико-адреналовой системы. Амодальный тип гистограммы дыхания в сочетании с гиперсимпатикотонией является формальным свидетельством состояния психоэмоционального напряжения. При проведении немедикаментозной терапии показана консультация врача-психотерапевта, дыхательный тренинг. В качестве коррекционных мероприятий могут быть назначены бензодиазепиновые транквилизаторы, телесно-ориентированные методы (массаж и др.). При необходимости медикаментозной терапии АГ в качестве препаратов первого ряда может быть рекомендован прием бета-блокаторов.

Таким образом, регистрация ВРС и проведение кросс-анализа ВРС – ВДДЦ позволяют объективизировать и выделить тех лиц, у кого болевой синдром обусловлен преимущественно психосоматическими нарушениями, и помогают выбрать оптимальную терапевтическую тактику.

Особая ситуация возникает у пациентов с полной блокадой спинного мозга в верхнем шейном отделе – тетраплегией. В этом случае эфферентные вагусные и симпатические волокна, иннервирующие синусовый узел, остаются интактными. Но спинальные симпатические нейроны не находятся под модулирующим контролирующим воздействием, в особенности супраспинальных ингибирующих влияний барорефлекса. По этой причине такие пациенты представляют собой уникальную клиническую модель, позволяющую оценивать вклад супраспинальных механизмов в определение симпатической активности, ответственной за низкочастотные колебания ВРС. Принято считать [136] что в этой ситуации полностью исчезает низкочастотный (LF) компонент и модуляция ритма сердца происходит только под воздействием парасимпатических влияний. Действительно, в тех немногочисленных случаях, когда нам приходилось видеть подобных пациентов, у них явно доминировала вагусная активность и спектральные показатели ВРС практически ничем не отличались от спектральных показателей у здоровых молодых людей. Однако в литературных источниках приводятся сведения, что низкочастотный (LF) компонент у больных с тетраплегией выявляется как при регистрации ВРС, так и при мониторинговании колебаний артериального давления, что может быть обусловлено как вагусными модуляциями ритма сердца, так и повышением симпатической активности, вследствие возникновения спинальных ритмов, способных модулировать симпатическую импульсацию.

РЕЗЮМЕ:

Исследование ВРС и проведение кросс-анализа ВРС – ВДДЦ при болевом синдроме в позвоночнике позволяют в сочетании с другими клиническими, психофизиологическими и инструментальными методами исследования разграничить лиц, имеющих преимущественно функциональные (психосоматические) нарушения, и пациентов, у которых болевой синдром обусловлен главным образом дегенеративными изменениями позвоночника. Выявление, особенно у женщин молодого и среднего возраста, пре-

обладания парасимпатической активности в покое и/или усиления парасимпатических влияний при проведении функциональных проб позволяет рекомендовать применение преимущественно неспецифических методов лечения (различные методы лечебной физкультуры, поверхностного массажа, ЛФК, использование препаратов, улучшающих метаболизм, а при болевом синдроме прием нестероидных противовоспалительных средств). Применение различного рода вазодилататоров, корректоров вегетативного баланса (холинолитиков), как правило, мало эффективно. В тех случаях, когда снижена общая мощность спектра, в спектральной мощности ВРС преобладает низкочастотный (LF) компонент и регистрируется амодальный тип гистограммы ДДЦ, можно предположить ведущую роль психоэмоционального стресса в развитии данной патологии. Психосоматическое выражение стресса проявляется через нарушение нормального соотношения физического и тонического тонуса, что запускает локальный спазм мышц шейно-грудного отдела позвоночника (активизация миофасциальных триггерных точек). В этой ситуации психотерапевтические мероприятия становятся ведущим методом воздействия. В качестве коррекционных мер могут быть назначены бензодиазепиновые транквилизаторы, а также телесно-ориентированные методы (массаж и др.). Применение методов дыхательного тренинга у этих больных имеет патогенетическое обоснование.

Активность проведения лечебных мероприятий (интенсивность нагрузок при ЛФК, бальнео- и физиопроцедуры) определяется общим ФС организма. Разумеется, все вышперечисленные подходы должны корректироваться с учетом клинических, лабораторных и рентгенологических данных. При преобладании частных (первичных) нарушений функции, обусловленных местным патологическим процессом, характер проводимых лечебных мероприятий должен строиться, исходя из локальных (структурных) изменений позвоночника.

Как клиническая картина заболевания, так и морфологические изменения в позвоночнике сильно варьируют у разных больных. Если добавить к этому возможные сопутствующие заболевания, степень тренированности организма, возрастные особенности, принять во внимание общее ФС организма, на фоне которого развивается локальная патология, то становится понятным, что показатели ВРС могут весьма существенно различаться у разных больных. Именно потому вычисление каких-либо среднегрупповых значений показателей не имеет смысла. Одной из важнейших задач обследования является выявление индивидуальных особенностей нейрогуморальной регуляции, характеристика общего ФС организма и принятие решения о тактике проведения терапии с учетом обнаруженных изменений.